Lane Medical Library
19

Aus der Medizinischen Universitätsklinik und der Zahn- und Kieferklinik zu Halle
(Dizz. stellvertr. Direktor: Doz. Dr. Grunke)

Die therapeutische Anwendung von C-Vitaminpräparaten bei Gingivitis und Stomatitis.

Inaugural-Dissertation

einer

Hohen Medizinischen Fakultät der

Martin-Luther-Universität Halle-Wittenberg

vorgelegt von

Karl Leifheit
Zahnarzt aus Halle

Carl Nieft, Buchdruckerei und Verlag, Bleicherode am Harz

1936

Referent: Herr Privatdozent Oberarzt Dr. Grunke
Korreferent: Herr Professor Dr. H. Heinroth

Unter den Erkrankungen der Weichteile der Mundhöhle nehmen wohl die entzündlichen Veränderungen den breitesten Raum ein. Sowohl das Zahnfleisch wie auch die gesamte Mundhöhlenschleimhaut kann in dieser Form affiziert sein. (Gingivitis bezw. Stomatitis). Während die Gingivitis eine Entzündung des fixierten Teiles der Mundschleimhaut darstellt, also örtlich sehr begrenzt ist, versteht man unter Stomatitis die Ausdehnung der Entzündung auf die gesamte Schleimhaut der Mundhöhle, also lediglich eine Erweiterung des Begriffes.

Die Ätiologie der Gingivitiden kann einerseits exogen, andererseits endogen bedingt sein. Exogene Faktoren können eine Entzündung der Mundschleimhaut verursachen einmal durch lokale Einwirkung, zum anderen auf allgemeinem Wege, chemisch und bakteriell. Die Hauptursache für lokal bedingte Gingivitis ist der Zahnstein, von dem verhältnismäßig nur wenig Menschen völlig frei sind. Andere zur Entzündung führende Reize gehen aus von den Rändern und dem sich zersetzenden Inhalt tiefgehender Kavitäten, von schlechtsitzenden Brücken mit abstehenden Kronenrändern, von dem Druck mangelhafter Prothesen und von überstehenden Füllungen. Das klinische Bild einer solchen lokal bedingten Gingivitis zeigt labial und lingual am Papillenrand einen girlandenförmigen Saum von roter oder livider Farbe und neigt bei Berührung außerordentlich leicht zu Blutungen. Neben einer leichten Atonie des Gewebes finden sich feine Granulationen an der Umschlagseite. Mitunter macht sich eine proliferierende Form der Entzündung geltend; dann spricht man vom sogen. Zahnfleischpolypen. Meist genügt es bei den leichten lokalisierten Formen zur Heilung, wenn man die Ursache beseitigt. Man könnte ein übriges tun und neben der Ausschaltung der Ätiologie eine Pinselung des Zahnfleisches mit Pyoktanin oder eine Ätzung mit Chlorzinklösung vornehmen. Eine Entzündung der Mundschleimhaut, die sich nicht nur auf den fixierten Teil der Mukosa beschränkt, kann entstehen, durch Ausbreitung des entzündlichen Prozesses von dem Zahnfleisch her, namentlich bei sehr ungepflegtem Munde, ferner als Folge häufiger Reize, neben mechanischen und thermischen auch durch chemische Reize. Auf eine derartige neuzeitliche Form der Stomatitis wiesen die Brüder Lux hin. Sie fanden, daß die Abgase in geschlossenen Wagen bei Chauffeuren eine Stomatitis hervorrufen können. Auch das Metall etwaiger Brükkenarbeiten, mehrerer Kupferamalgamfüllungen oder die roten Farb-

zusätze zum Kautschuk können die örtlichen Ursachen von entzündlichen Prozessen sein. Zur chemisch-toxischen Gruppe der Stomatitiden gehört auch die Stomatitis mercurialis, die durch Quecksilberkuren, Kalomeldarreichung und als gewerbliche Krankheit auftritt. Man erklärt ihr Auftreten dadurch, daß entweder Quecksilber mit dem Speichel ausgeschieden wird, oder daß eine Kombinationswirkung des quecksilberhaltigen Blutes mit lokalen Eiweißzersetzungsprozessen vorliegt. Andere Formen der Stomatitis, die ebenfalls auf Intoxikationen beruhen, sind die Stomatitis bismutica und der Bleisaum. Während die erstere bei der Luestherapie relativ häufig in Erscheinung tritt und in ihren Symtomen der Stomatitis mercurialis ähnlich ist, zeigt sich der Bleisaum neben Kolik und Radialislähmung durch eine typische livide, graublauviolette Verfärbung des Zahnfleischrandes. Die Aufnahme des Bleies geschieht peroral durch Einatmen des Farbstaubes oder durch Einführen von Nahrungsstoffen in die Mundhöhle mit durch Bleifarben beschmutzten Fingern.

Neben den chemisch-toxischen Faktoren können Gingivitiden und Stomatitiden auch bakteriell bedingt sein. Die Stomatitis aphtosa gilt heute als eine Infektionskrankheit. Wahrscheinlich handelt es sich dabei um eine Mischinfektion von Streptokokken und Staphylokokken, vielleicht kommt auch der Virus Herpes in Frage. Wesentlich komplizierter und diffiziler sowohl in Bezug auf Diagnose als auch auf die Therapie sind die Gingivitiden endogener Ätiologie. In vielen Fällen stellt eine Stomatitis nur ein Symptom allgemeiner innerer Erkrankungen dar. Meist sind es Infektionskrankheiten, wie Masern, Typhus, Pneumonie. Die gesamte Widerstandsfähigkeit ist durch schwere Erschöpfung derart herabgesetzt, daß dann schon eine an sich harmlose Druckstelle genügt, um das Ausgangsgeschwür sich bilden zu lassen. Die Erreger der allgemeinen Infektion sind dabei nicht beteiligt. So findet man mitunter bei der Schwangerschaft eine Gingivitis Hypertrophicans gravidarum in ausgedehntester Form. Die Hypertrophie der Gingiva ist mitunter so stark, daß die Schneidezähne gänzlich überlagert werden und eine partielle Abtragung erfolgen muß. Daß hierbei natürlich auch der Allgemeinzustand auf die Form der Entzündung von wesentlichem Einfluß ist, geht daraus hervor, daß die Wucherungen nach Ablauf der Gravidität, oft auch ohne Zutun von selbst wieder verschwinden. Auch die Störung der inneren Sekretion wirkt prädisponierend. Neben zahlreichen anderen inneren Erkrankungen zeigen besonders Leukämie und hämorrhagische Diathese typisch entzündliche Veränderungen mit ulceröser Entartung im Zahnfleisch und mitunter auch in der gesamten Mundschleimhaut. Meist nimmt die Entzündung ihren Ausgang von einem chronisch entzündetem Zahnfleischsaum

und bedeutet im Grunde nur eine Erschwerung des ganzen Krankheitsbildes. Namentlich die Interdentalpapillen werden mit Vorliebe zuerst geschwürig. Meist bleibt die Ulceration nicht auf die Papillen beschränkt, sie greift über auf das faziale bezw. orale Zahnfleisch und kann da zu Abklatschgeschwüren an der gegenüberliegenden Wangen- und Lippenschleimhaut führen. Eine Hauptursache hierfür ist in Schwankungen des Allgemeinzustandes zu sehen. Doch kann auch die lokale Immunität soweit herabgesetzt sein, daß dies genügt, um den stets vorhandenen Bakterien die Oberhand gewinnen zu lassen. Während der Ulceration sind große Mengen von Streptokokken, Spirochäten und Bac. fusiformis im Munde zu finden. Das klinische Bild wird eingeleitet durch eine Schwellung und Rötung der Interdentalpapillen. Ihr folgt sehr schnell eine Zerstörung des Epithels auf dem Papillenkamm, der bald darauf etwas eingesunken erscheint und von einer schmierigen, stinkenden Masse bedeckt ist, von der aus stets eine Sepsis droht. All die genannten Erscheinungen in der Mundhöhle können manchmal in ihrer Ähnlichkeit mit Skorbut so ausgeprägt sein, daß erst die Blutuntersuchung die wahre Diagnose sichert.

Verständlicherweise muß der Skorbut als Mangelkrankheit an C-Vitamin in unserer Besprechung einen breiteren Raum einnehmen. Es besteht kein Zweifel, daß in dem Augenblick, in dem der Skorbut die ersten klinisch-manifesten, als skorbutisch erkennbaren Krankheitserscheinungen hervortreten läßt, die Erkrankung nicht erst ihren Anfang genommen hat, sondern daß ein monatelanges Latenzstadium vorausgegangen ist, während dessen unzureichende Ernährung den Boden für die charakteristischen Skorbutsymptome geschaffen hat. Von einigen Ausnahmen abgesehen, treten die klinischen Erscheinungen der Erkrankung nicht plötzlich aus gutem Wohlbefinden heraus auf, sondern akute Ernährungsstörungen sowie Infekte verschiedener Art sind dem Hervortreten der charakteristischen Symptome mit einer gewissen Regelmäßigkeit vorausgegangen. Die Frage, ob das Latenzstadium bereits den Charakter eines spezifischen Vorbereitungsprozesses trägt, bejahen H e ß und A b e l s. Letzterer unterscheidet beim Entwicklungsgang des Skorbuts drei Stadien:

1. ein skorbutisch-präparatorisches Stadium,
2. ein skorbutisch-dysergisches Stadium, wobei der durch insuffiziente Ernährung geschwächte Organismus eine mangelhafte Reaktionsfähigkeit gegenüber spezifischen und unspezifischen Infekten zeigt, und
3. das skorbutische Infektstadium, welches erst mit einem tatsächlich erfolgten Infekt einsetzt, worauf der skorbutisch-

dysergische Organismus durch den Eintritt von Blutungen reagiert.

Für das Vorbereitungsstadium ergeben sich etwa folgende klinische Anhaltspunkte, die sich dokumentieren neben nicht viel besagenden Allgemeinerscheinungen, wie Verschlechterung der Stimmung, Unruhe, Herabsetzung des Gewebsturgors, Hautblässe, Verminderung des Appetits gegenüber bis dahin gern aufgenommener Nahrung, vor allem durch Körpergewichtsabnahme unter Auf- und Abschwanken der Gewichtskurve, Herabsetzung der Immunität, die sich in rezidivierenden Fieberzuständen zeigt, und schließlich durch eine aktivierte Blutungsbereitschaft, welche durch den mikroskopisch feststellbaren Befund von Erythrozyten im Urinsediment erweisbar ist oder sich durch andere Schleimhautblutungen (Nase, Darm) offenbart. Diese Schleimhautblutungen, Hämaturie, und gelegentliche Blutbeimischungen zu festen und namentlich schleimigen Stuhlentleerungen leiten bereits in das manifeste Stadium des Skorbuts über, als dessen Charakteristikum zweifellos die eigenartigen hämorrhagischen Erscheinungen zu betrachten sind. So kann man mit Recht das manifeste Krankheitsstadium als Paradigma einer Hämorrhagischen Diathese betrachten. Die hämorrhagischen Manifestationen treten beim Erwachsenen am häufigsten am Zahnfleisch, nächst dem in absteigender Frequenz an Muskulatur und Haut, bezw. Unterhautzellgewebe und ziemlich selten nur am Knochen auf, während sie beim Säugling in erster Linie am Knochensystem und in weit geringerer Häufigkeit an Haut und Schleimhäuten auftreten. Man sieht somit, daß der auffallende Unterschied in den Lokalisationsverhältnissen der Blutungen beim Skorbut zwischen Säugling und Erwachsenen sich über das spätere Kindesalter hinüber allmählich in fließender Weise ausgleicht. Gegenüber den in den Harnwegen zu beobachtenden Blutungen ist den hämorrhagischen Prozessen am Zahnfleisch von jeher eine weitgehende klinische Beachtung geschenkt worden. Daß die hämorrhagischen Zahnfleischveränderungen als wichtigstes klinisches Symptom bewertet worden sind, ist verständlich, da von allen skorbutischen Blutungserscheinungen gleichen Grades die am Zahnfleisch sich offenbarenden der grobsinnigen Wahrnehmung am seltensten entgehen und daher am ehesten festgestellt werden. Wie bei den anderen skorbutisch-hämorrhagischen Erscheinungen sieht man auch hier die gesteigerte physiologische Beanspruchung als mitbestimmend bei dem Eintritt von Blutungen wirken. Jedoch nicht immer brauchen hämorrhagische Prozesse am Zahnfleisch aufzutreten. Man vermißte sie, wie die Kriegsliteratur (Salle und Rosenberg, Pfeiffer, Hörschelmann) lehrt, selbst bei schwereren Fällen von Skorbut während der ganzen Dauer der Erkrankung. Der Entwicklungsgang der skorbutischen

Zahnfleischveränderung gestaltet sich ungefähr folgendermaßen: zunächst wird eine Schwellung und Auflockerung der Zahnschleimhaut, insbesondere an den Zahnfleischrändern und vor allem an den in die Lücken zwischen den Zähnen sich vorschiebenden Schleimhautzapfen bemerkbar, auf welcher dann eine allmählich sich steigernde Hyperämie der befallenen Schleimhautpartien erfolgt. Bei genauerer Betrachtung gewahrt man bald, vorzugsweise an Schleimhautrand und Interdentalpapillen, kleinste Blutungen, oder man kann solche, sofern sie nicht spontan aufgetreten sind, durch leichten Druck auf die Schleimhaut hervorrufen. Bei weiterem Fortschreiten der Veränderungen können sich schließlich die Erscheinungen so weit steigern, daß blaurote bis tief zyanotische Schleimhautwülste um die Zähne erkennbar werden. Ulcerative Prozesse der Schleimhaut nehmen ausnahmslos ihren Ausgang von einer kariösen Zahnstelle, wodurch auch die beim Skorbut der Erwachsenen übrigens nur in einem kleineren Teileder Fälle zu beobachtende ulceröse Schleimhautaffektion als nicht unbedingt zum Bilde des Skorbuts gehörig gekennzeichnet worden ist, vielmehr die Bedeutung einer sekundären Erscheinung erhält. Demnach kommt es nur dann zu geschwürigem Zerfall des aufgelockerten und blutig suffundierten Zahnfleisches, wenn eine sekundäre Infektion hinzutritt. Salle und Rosenberg haben bei Skorbutpatienten, die eine Stomatitis ulcerosa aufwiesen, den bakteriologischen Nachweis von Spirochäten und fusiformen Bazillen in Reinkultur erbracht. Somit erklärt es sich, daß man beim Säuglingsskorbut fast niemals, beim älteren Kinde entsprechend der Häufigkeit des Vorkommens von Zahnkaries oder anderen Gelegenheiten zu Mundinfektionen das Auftreten von ulcerativen Schleimhautveränderungen am Zahnfleisch erwarten kann. Zu bemerken ist, daß die skorbutischen Hämorrhagien an jeder Stelle des Körpers auftreten können, vorausgesetzt, daß nur ein physiologischer oder pathologischer Anreiz dazu vorhanden ist. Neben dem Hauptsymptom des Skorbuts, der Blutung, sind zwei andere Symptome, Schmerzhaftigkeit und Anämie, beide bedingt durch Blutungen, zu finden. Häufig besteht atypisches Fieber, wahrscheinlich durch Gewebsresorption nach der Blutung hervorgerufen. Ob das Fieber durch die Blutungen oder durch einen sekundären Infekt bedingt ist, steht noch dahin.

Durch neuere Untersuchungen sind die entzündlichen Affektionen der Mundhöhle, die durch Mangel an C-Vitaminen entstanden sind, zu besonderer Bedeutung gelangt, weil man durch sie erkannt hat, daß nicht nur die schweren, skorbutoiden Erscheinungen durch ihn ausgelöst werden, sondern auch Zustände, die bei weitem nicht so charakteristisch und schwerwiegend aufzutreten brauchen, sich dadurch einem unspezifischen Befunde angleichen und sich somit dem Erkanntwerden entziehen.

Von allen Vitaminen, die in neuerer Zeit physiologischer und chemischer Erforschung zugänglich geworden sind, hat kaum eins einen so stufenreichen Werdegang hinter sich wie das antiskorbutische Vitamin-C. Die Hauptmangelkrankheit, die sich beim Fehlen dieses Ftoffes einstellt, ist, wie bereits erwähnt, der Skorbut. Die Erkenntnis, daß das Auftreten dieser Krankheit mit den Ernährungsverhältnissen zusammenhängt, ist Jahrhunderte alt. An Knochenfunden hat man feststellen können, daß der Skorbut schon in der Steinzeit seine Opfer forderte. In der Geschichte der Jahrhunderte tritt er besonders bei Eroberungszügen, Kreuzzügen, Entdeckerfahrten auf Segelschiffen, bei Polarforschern und wissenschaftlichen Expeditionen auf. Noch im Jahre 1911 gab es in Nürnberg im Anschluß an eine Mißernte des Gemüses eine regelrechte Skorbutepidemie, wie man sie danach nur noch in Gefangenenlagern während des Weltkrieges besonders in Rußland fand. Bei den Opfern, die dem Skorbut anheim fielen, traten neben Blutergüssen in Haut und Muskeln und Knochenbrüchigkeit, besonders in der Mundhöhle Entzündungen der gesamten Schleimhaut auf und die Zähne selbst zeigten zunehmende Lockerungen. Wurde dann nicht in kurzer Zeit die Ernährung einschneidend dahingehend geändert, daß man Gemüse oder auch frisches Salz zusetzte, so verfiel der Erkrankte rettungslos dem Tode. Bei einem derartig eindeutigem Zusammenhang ist es natürlich nicht verwunderlich, daß man auf die ursächlichen Beziehungen zwischen Skorbut und Ernährung aufmerksam wurde. Schon die Wikinger erkannten den Skorbut als Mangelkrankheit und schützten sich dagegen durch Mitnahme von Zwiebeln und ähnlichen Vorbeugungsmitteln. Im 18. Jahrhundert fanden Militärärzte im Safte der Apfelsinen und Zitronen ein äußerst wirksames Medikament gegen den Skorbut, daß sich besonders in Feldzügen und Seefahrten bewährte. Durch diese Erkenntnis wurde der Skorbut in Europa bis zum Weltkrieg relativ eine Seltenheit. Erst die Blockade, mit welcher man 1915 Deutschland umgab, führte durch einseitige Ernährung mit Konserven, Dürrgemüse und kondensierter Milch zu zahlreichen Skorbutfällen. Nach dem jetzt in Deutschland die normalen Ernährungsverhältnisse absolut gesichert sind, gehört ein voll ausgebildeter Skorbut zu den größten Seltenheiten. Nur in Ländern, in denen nach ihrer geographischen Lage der Pflanzenwuchs sehr kurz dauert, ist er noch zu finden; z. B. im arktischen Gebiet von Rußland. In diesen Landteilen schützt man neuerdings die Bevölkerung vor Mangelschäden durch Herstellung von reinem C-Vitamin in Fabriken, die nach deutschen Angaben errichtet sind. Bei uns findet sich lediglich noch eine Art kindlicher Skorbut, die Möller-Barlow'sche Krankheit; nach dem Königsberger Professor der Medizin Jul. Möller und einem englischen Arzt Barlow benannt. Sie entsteht

durch einseitige Ernährung mit hochsterilisierter und dadurch vitaminarmer Milch. An sonstigen präskorbutischen Erkrankungen wäre noch die sogen. Frühjahrsmüdigkeit zu nennen, die durch mangelhafte Obstaufnahme und Insolation während des Winters bedingt ist. Sie äußert sich in Arbeitsunlust, Appetitsstörungen und Gelenkschmerzen. Meist gesellen sich noch Zahnfleischblutungen hinzu, die überhaupt im Frühjahr verhältnismäßig häufig beobachtet werden können. Auf dem im Spätwinter sich steigernden Mangel an C-Vitamin beruhen auch noch andere Erscheinungen, die nur im Frühjahr zu finden sind. Dazu gehören die erhöhte Anfälligkeit des menschlichen Organismus für allerlei Krankheiten und die erhöhte allgemeine Sterblichkeit. Tatsächlich hat man durch jahreszeitliche Blut- und Harnuntersuchungen festgestellt, daß im Winter ein Vitamindefizit besteht. Zukünftigen Untersuchungen wird es vorbehalten sein, zu ermitteln, ob der Vitaminmangel allein für alle diese Erscheinungen verantwortlich zu machen ist, oder ob noch andere im Rhythmus der Jahreszeiten verankerte Ursachen mitspielen. Unumstößlich steht fest, daß die Krankheiten, die auf einem Mangel an C-Vitamin beruhen, in Mitteleuropa keineswegs völlig geschwunden sind. Daß der Skorbut natürlich nicht mehr in seiner ursprünglichen typischen Form mit all seinen charakteristischen Symptomen auftritt, spricht nicht gegen diese Annahme. Es ist durchaus nicht nötig, daß die Erscheinungen, die durch Vitaminmangel auftreten in jedem Punkte dem klinischen Bilde der Avitaminose entsprechen, sondern man muß bedenken, daß es wie auf allen Gebieten auch hier von der einfachsten Hypovitaminose bis zu den schweren Schädigungen durch regelrechten Skorbut eine Unmenge fließender Übergänge gibt, die meist schwer zu diagnostizieren sind. Solche Anzeichen der Vitaminentbehrung findet man naturgemäß besonders bei den ärmeren Schichten der Bevölkerung. Insbesondere die in solchen Fällen vorliegende Überkreuzung des Vitaminmangels mit anderen Erscheinungen, z. B. mangelhafte Körperpflege, andere unbehandelte Krankheiten und schlechte Ernährung tragen dazu bei, daß diese Symptome meist nicht als solche erkannt werden. Erst im Jahre 1907 gelang es, wissenschaftlich nachzuweisen, daß der Skorbut eine Avitaminose ist. Einseitig ernährte Tiere wiesen binnen kurzer Zeit Krankheitserscheinungen auf, die identisch waren mit dem Krankheitsbild des menschlichen Skorbuts, sie erkrankten an Gelenkschwellungen, Knochenfrakturen, Hämorrhagien und Zahnfleischblutungen. Wie schon erwähnt, kannte man seit langer Zeit den Saft der Zitronen und Apfelsinen als Vorbeugungs- und Heilmittel, doch waren die Zusammensetzung und Dosierungsmenge dieses skorbutverhütenden Stoffes, den man Vitamin C nennt, absolut unbekannt. Dem Problem wesentlich näher kam 1927 der Ungar Szent-

Györgyi. Er gewann aus pflanzlichen und tierischen Material vollkommen unabhängig von einander Substanzen, die von völlig identischer Beschaffenheit waren und bei der Zellatmung eine wesentliche Rolle spielten. Da ihm jedoch der fragliche Stoff, den er aus den Nebennieren der Tiere gewann, nur in sehr geringer Menge zur Verfügung stand, gelang es ihm nicht, den chemischen Aufbau zu enträtseln. Er erkannte lediglich, daß es sich um eine in Alkohol und Wasser lösbare Säure handelte, die an der Zellatmung beteiligt ist, und gab ihr den Namen Hexuronsäure. Fünf Jahre danach entdeckte der deutsche Chemiker Tillmann, der die Natur des skorbutverhütenden Vitamins C aus Zitronensaft zu ergründen suchte, daß das Ausgangsmaterial neben der Heilwirkung gegen Skorbut eine starke Reduktionswirkung besaß, und auf bestimmte Farbstoffe entfärbend wirkte. Diese Erkenntnis war insofern von großer Bedeutung, da man jetzt aus der entfärbenden Wirkung auf den Vitamin-C-Gehalt schließen konnte. Da nun die Hexuronsäure Scent-Györgyi's neben ihrer antiskorbutischen Wirkung ebenfalls gleiche entfärbende Eigenschaften zeigte, stand es unzweifelhaft fest, daß die beiden unabhängig von einander gefundenen Stoffe identisch waren. Man nannte sie einheitlich Askorbinsäure: Vitamin C. Es kommt vor in pflanzlichen Rohstoffen, so im Safte der Apfelsinen, Zitronen, Paprika, Vogelbeeren, Judenkirsche, Äpfel und Birnen. Neben den Obstsäften dient zwar noch das Gemüse als Lieferant des Vitamin C. Aber im Gemüse ist der Vitamin-C-Gehalt infolge Lagerung und Zubereitung so schwankend, daß etwa eine Gemüsemahlzeit allein als Vitamin-C-Spender nicht mit Sicherheit ausreicht. Als nahrhafteste und billigste Vitamin-C-Quelle ist besonders die Kartoffel zu empfehlen, weil sie auch gekocht noch gute C-Wirkung hat. Im tierischen Organismus ist es zu finden in der Nebennierenrinde, Linse, Augenkammerwasser, Gehirn, Bauchspeicheldrüse, Milz, Niere, Lunge und Herz. Auch in den Organen Leber und Thymus findet sich Askorbinsäure. Und hier könnte der Vitamin-C-Gehalt den Einfluß der Thymus auf die Wachstumsvorgänge erklären, um so mehr, wenn man bedenkt, daß der Säugling noch imstande ist, Vitamin C zu bilden; diese Fähigkeit läßt jedoch nach, entsprechend der Involution der Thymus.

Die chemische Konstitution des C-Vitamins zu ermitteln, gelang erst im Jahre 1933. Die Forscher Sox, Haworth, Hirst, Karrer und Micheel erkannten, daß Vitamin C ein Devivat des Furans ist von der Bruttoformel $C_6H_8O_6$. Es besitzt ein außerordentlich starkes Reduktionsvermögen. Nach den heutigen Anschauungen ist die Konstitution dieses Körpers folgende:

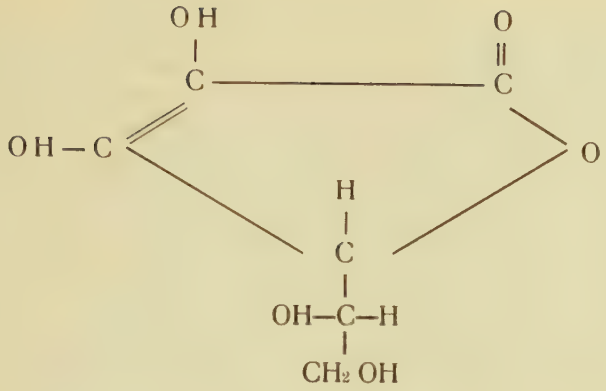

Die Strukturformel läßt erkennen, daß neben einer Ketogruppe zwei Hydroxylgruppen und eine Karboxylgruppe vorliegt. Die reine Askorbinsäure stellt ein weißes feinkristallines Pulver dar, das sich im Wasser sehr leicht, in einigen organischen Lösungsmitteln, z. B. Methanol, schwerer löst. Man ist heute so weit, daß Vitamin-C-Präparate fabrikmäßig hergestellt werden und in den verschiedensten Zweigen der Medizin eine ausgedehnte Anwendung finden.

Die Kenntnis über das Vorkommen der Askorbinsäure im Organismus, ihre Umsetzungen und Wirkungen ist deshalb von größter Wichtigkeit, weil von ihr die Feststellung hypovitaminotischer Krankheitszustände abhängt, besonders in jenem Frühstadium, da typisch klinische Anzeichen noch fehlen. Der Nachweis des Vitamins C war eben nur möglich durch die Erkenntnis, daß die Reduktionskraft des zu prüfenden organischen Stoffes parallel geht mit seinem Vitamingehalt.

Fügt man dem gesunden Organismus Vitamin C zu, so nimmt er dies solange auf, bis er abgesättigt ist und scheidet dann die darüber hinaus zugeführte Menge im Urin aus. In Rechnung stellen muß man natürlich, daß ein Teil der zugeführten Askorbinsäure beim Durchgang durch den Körper verloren geht. Trotzdem ist es natürlich beim Gesunden die Regel, daß bei täglicher Vitamin-C-Zufuhr eine steigende Ausscheidung im Harn eintritt. dies ist unter pathologischen Bedingungen nicht der Fall. Bei Kranken beweist eine verringerte Askorbinsäureausscheidung, daß bei ihnen der Vitaminstoffwechsel gegenüber dem Gesunden erhöht ist. Grunke benutzt zur

quantitativen Bestimmung der Askorbinsäure im Harn die jodometrische Methode. Besonders rasch fand das Vitamin C in der inneren Medizin Eingang, denn es beseitigte nicht nur skorbutische Blutungen überraschend schnell, sondern auch anderweitig bedingte Blutungen, so kapillare Blutungen bei hämorrhagischer Diathese, Darmblutungen und schwere Zahnfleischentzündungen. All diese Erscheinungen sprachen dafür, daß bestimmte Beziehungen zwischen Blutung und Askorbinsäure bestehen. In letzter Zeit hatte man bemerkt, daß nach Gabe von Vitamin C die Blutungen bei essentieller Thrombopenie zum Stehen kamen, noch bevor ein Thrombocytenanstieg festzustellen war; man erklärt sich diese Erscheinung dahingehend, daß Vitamin C die durchlässigen Gefäßwände abdichtet. Neben dieser partiellen Einwirkung greift ein anderer Teil im Blute selbst und seinen Aufbauteilen an. Durch eingehende Versuche versucht man die Hypothese zu beweisen, daß ein gleichzeitig erfolgender Thrombocytenanstieg nur durch parenterale Eingabe von C-Vitamin bedingt sein kann, nicht etwa durch eine Plättchenkrise. Bei normalen Thrombocytenzahlen war auf Vitamin C Gaben hin natürlich nicht im gleichen Maße eine Erhöhung der Thrombocytenwerte zu erzielen wie bei Thrombopenien und Hypochromb cytosen. Auch das morphologische Verhalten der Thrombocyten wurde beeinflußt. Anormal aussehende Blutplättchen verschwanden nach Eintritt des durch Vitamin C hervorgerufenen Plättchenanstieges mehr und mehr aus dem Blut und machten normalen, wohlgeformten, rundlichen Thrombocyten Platz. Auch wurde nicht nur einmal eine Plättchenvermehrung beobachtet, sondern es gelang, einen Hämoglobin- oder Erythrozytenanstieg herbeizuführen. Snyderhelm und Grebe glauben, daß hierbei weniger eine echte Mehrbildung von roten Blutkörperchen vorliegt, vielmehr eine Emission startbereiter jugendlicher Zellen. Zusammenfassend kann man feststellen, daß das Vitamin C auf Blut und die blutbildenden Organe eine dreifache Wirkung ausübte: eine gefäßabdichtende Wirkung, einen günstigen Einfluß auf das Knochenmark im Sinne einer gesteigerten Thrombozytopoese, und einen Einfluß auf die Plasmaeiweißkörper durch Vermehrung des Serum albumins.

Wie weit nun die Form der Vitamin C Darreichung für die Wechselbeziehung von Organismus und Askorbinsäure von Bedeutung ist, steht bis jetzt noch nicht völlig einwandfrei fest. Das Schicksal des Vitamins C im Verdauungskanal und die Einwirkung der Darmbakterien haben Stepp und Schröder näher untersucht. Sie erkannten eindeutig, daß eine Abhängigkeit der Resorption des Vitamins C im Verdauungskanal von der Bakterienflora des Darmes besteht. Pathogene Besiedelungen des Dünndarmes mit

bestimmten Colistämmen können durchaus die Resorption der Askorbinsäure verhindern. So kann es geschehen, daß genügend vitamin-C-reiche Nahrung aufgenommen wird, jedoch durch Zerstörungen im Magen-Darmkanal dem Körper nicht zugeführt wird, sodaß es also zu einer relativen Avitaminose kommt. Einige Colistämme und die paratypischen Darmbakterien brachten die Askorbinsäure binnen 24 Stunden fast völlig zum Verschwinden. Um zu verhindern, daß das Vitamin C der oxydativen Zerstörung durch anacide Magensäfte anheimfällt, kann man die Askorbinsäure gebunden an Schutzkolloide verabreichen, wie sie im Vitamin-C-Enzynorm im Handel ist. Von diesen Überlegungen ausgehend gaben viele Ärzte von jeher die Askorbinsäure parenteral, um sicher zu sein, daß der Körper die ihm verabfolgte Dosis auch wirklich ohne wesentliche Verluste erhielt. Diese Methode verdient auch deswegen den Vorzug vor der peroralen Anwendung, weil, wie zuerst B a u k e zeigte, dabei die Heilung in ungeahnt rascher Weise vor sich geht. Über die Dosierung empfiehlt er für die unkomplizierte und nicht zu stark fortgeschrittene oder fieberfreie Skorbutform 100 mg als Tagesdosis völlig ausreichend. Im akuten Stadium der typischen Avitaminose ist wegen der erhöhten Ansprüche des vitaminarmen, fiebernden Organismus eine Dosis von 200 mg Askorbinsäure p. d. zu empfehlen. Bei der parenteralen Darreichung ist es noch nicht endgültig entschieden, ob die intravenose oder die intramuskuläre Verabreichung zu bevorzugen ist. Bisher ist nur bekannt, daß die intravenöse Injektion niemals Schmerzen zur Folge hatte oder eine nachteilige Reaktion zeigte. Dagegen haben viele Patienten nach intramuskulärer Injektion über Schmerzen in Form von Brennen geklagt. Sonst wird das Vitamin-C-Präparat, peroral und parenteral, von Säuglingen und Erwachsenen außerordentlich gut vertragen. Es besteht keinesfalls die Gefahr einer Hypervitaminose. Mit dieser Eigenschaft steht das Vitamin C in bemerkenswertem Gegensatz zum Vitamin A und Vitamin D, bei denen man nach Überdosierung Schädigungen erlebt hat.

An einer großen Zahl von Tierversuchen hat man die toxikologisch-pharmakologischen Eigenschaften der Askorbinsäure nachgewiesen. Toxikologisch ist die Askorbinsäure so gut wie indifferent. Sie wirkt, intravenös injiziert, blutdrucksenkend, und zwar nicht infolge sauren Charakters der Lösungen, sondern auf Grund einer spezifischen Eigenschaft der Säure. Steigert man die Dosen, die den Blutdruck schon beträchtlich beeinflussen, so ist festzustellen, daß die Frequenz der Atemzüge abnimmt. Werden sehr große Mengen direkt in die Blutbahn injiziert, so ergab sich daraus eine hemmende Wirkung auf die Herztätigkeit. Auf die Organe mit glatter Muskulatur übt die Askorbinsäure keinerlei Wirkung aus, wenn man die

Säurewirkung durch vorübergehende Neutralisation beseitigt. Zusammenfassend kann man erklären, daß die Askorbinsäure für sich allein pharmakologisch, ganz abgesehen von ihrer Vitamin C Wirkung, nur insofern interessant ist, als sie eine nicht unbeträchtliche regenerierende Wirkung auf das Blutbild normaler Tiere ausübt. Ferner vermag sie die Aktivität verschiedener Wirkstoffe zu steigern, so die des Adrenalins, des Cholins, des Thyroxins und des Lebertaktors. Ohne Einfluß ist sie auf die Wirkung des Insulins, des Dijodtyrosins und des weiblichen Sexualhormons.

Mit der physiologischen Rolle des C-Vitamins und seiner vielseitigen Wirkweise im Körper hat sich der schon wiederholt genannte Szent-Györgyi beschäftigt. Er kommt zu der Feststellung, daß die Rolle, die diese Substanz im Leben der Zelle führt, noch ganzlich unbekannt ist. Aus ihrer hohen Reduktionsfähigkeit kann man darauf schließen, daß ihre Funktion mit der Reduktionsstufe verbunden ist, indem sie andere Substanzen reduziert, wird sie selbst oxydiert. Verschiedene Fermente, die durch Sauerstoff inaktiviert werden, werden von der Askorbinsäure wieder reduziert und somit aktiviert. Wohl weiß man längst, daß die Askorbinsäure für das Zellleben nicht entbehrlich ist und daß ohne sie die tierische Zelle zu Grunde geht, doch tappt man, was die genaue Funktion des Vitamin-C anbetrifft, noch total im Dunkeln. In diese ungeklärte Sachlage etwas Licht zu bringen, hat Stepp versucht, indem er eine Brücke von Vitaminen zu Hormonen schlug. Fußend auf der Möglichkeit, sein 1934 das Vitamin C rein darzustellen, und so eine feste, gleichbleibende Dosierbarkeit zu besitzen, gelang es in kurzer Zeit zur Aufstellung eines sicheren Anzeigenkreises und zur Durchführung planvoller Therapie zu schreiten. Heute gibt es wohl kaum ein Gebiet der Medizin, wo C-Vitamin nicht Verwendung findet, sei es als endgültiges oder unterstützendes Heilmittel. So findet man die Askorbinsäure in der Kinderheilkunde zur Prophylaxe gegen die Möller Barlow'sche Krankheit, in der Frauenheilkunde zur Stillung gynäkologischer Blutungen, in der Hautklinik zur Aufhellung von Hautverfärbungen und in der inneren Medizin zur Abwehr infektiöser Krankheiten. Die ursprüngliche Anwendung jedoch fand Vitamin C, bei Skorbut und präskorbutischen Zuständen, besonders um die Blutungen zu stillen. Eine Methode zur rechtzeitigen Erkennung von präskorbutischen Zuständen gibt unter anderen Poulsson an. Die Feststellung erfolgt mittels eines Blutdruckapparates, der um den Oberarm angebracht wird und dessen Manschette bis

zu 60 mm Druck aufgepumpt wird. Treten nun peripher von der Zusammendrückungsstelle wenig kapillare Blutungen auf, so ist der betreffende Patient gesund, starke Kapillarblutungen dagegen weisen auf Skorbut.

Eine einwandfreie Diagnose des Skorbuts ist deshalb außerordentlich wichtig, weil seine Frühzeichen äußerst vielgestaltig sein können. Salle und Rosenberg geben folgende Fehldiagnosen an, unter denen die Skorbutkranken kamen: Muskel- oder Gelenkrheumatismus, Purpura hämorrhagica, alimentäre Anämie, Periodontitis usw. All diese Erscheinungen treten besonders im Winter auf und pflegen sich im Frühjahr zu bessern, sobald frisches Gemüse wieder erhältlich ist. Nordische Forscher weisen darauf hin, daß zu Ende des Winters Vitamin-C-Mangel herrscht, der sich durch verminderten Widerstand der Blutkapillaren und vermehrtes Vorkommen von Gingivitiden äußert. Auch für gewisse Formen der Krankenkost ist ein ausgesprochener Vitamin-C-Mangel bezeichnend, wie z. B. die Schon- und Ulkusdiäten. Dem Vitaminmangel recht rasch abzuhelfen ist um so dringender geboten, da bei Mangel an Vitamin-C Schädigungen an den Zähnen schon nach 8 Tagen nachweisbar sind. All diese Ausführungen weisen darauf hin, daß die Askorbinsäure dem Organismus beisteht in der Abwehr von Krankheitskeimen. Bei näherer Verfolgung dieser Erfahrung kam von Euler zu Ergebnissen, die geeignet waren, die bisherige Vitamin-C-Behandlung grundlegend zu ändern. Er beobachtete im Tierversuch bei Diphterie und Lungenentzündung eine Besserung bezw. eine Milderung des Krankheitsverlaufs bei Darreichung von Zitronensaft. Gab er jedoch an Stelle des Zitronensaftes eine entsprechende Dosis reines Askorbinsäure-Präparat, so trat die erwartete Schutzwirkung nicht ein. Dieser Fehlschlag führte zu der Erkenntnis, daß das Vitamin-C ebenso wie das Vitamin-B aus einem Komplex von verschiedenen Wirkungsfaktoren besteht. Untersuchte man darauf hin sonst als vitamin-C-reich bekannte Stoffe, wie Erbsen und Paprikafrüchte, so erwiesen sich diese als nicht vollwertiger Vitamin-C-Komplex, da ihnen ein Wirkanteil fehlt, im Gegensatz zum Safte der Zitronen, schwarzen Johannisbeeren und Hollunderbeeren. Bisher war man bestrebt, das C-Vitamin in möglichster Reinheit herzustellen und es war ein Verdienst bester Laboratoriumstechnik, daß sein künstlicher Aufbau gelang. Nun legte die vorhin geschilderte vollständig neue Tatsachenerkenntnis den Gedanken nahe, daß es vielleicht garnicht erwünscht ist, um jeden Preis eine Reinherstellung des Vitamins C

erreichen zu wollen. Vielleicht ist es besser, seiner zusammengesetzten Wirknatur Rechnung zu tragen und sich die volle Wirksamkeit zu sichern, indem man die Askorbinsäure im natürlichen Verbande mit Stoffen beließ, die ihre Wirkungstiefe und Wirkungsbreite bedingen. Dieser Vitamin-C-Komplex ist unter dem Namen Fruktamin im Handel und es ist klar, daß sein Anzeigenkreis wesentlich weiter gezogen ist, als der der reinen Askorbinsäure.

Ebenso wie auf Blutungen wirkt das Vitamin C auch auf andere Erscheinungen ein, die den Skorbutzeichen ähneln. Es gelang mir, zahlreiche Fälle von Zahnfleischentzündung durch vitamin-C-reiche Kost zu heilen. Doch nicht nur das Zahnfleisch, sondern auch die Zähne selbst sind ein hervorragendes Testobjekt für etwaig vorhandenen Vitamin-C-Mangel. Diese starke Reaktion auf Vitamin-C-Mangel gerade in der Mundhöhle mag bei oberflächlicher Betrachtung etwas merkwürdig erscheinen. Die Erklärung hierfür findet man bei der Betrachtung der Beziehungen des Vitamins C zum Bindegewebsapparat. An keiner anderen Stelle des Organismus erfährt der Bindegewebsapparat eine derartige Hochdifferenzierung, wie mit der Bildung von Odontoblasten und ihrem Produkt, dem Dentin. Dadurch wird bei Insulten nicht bloß an diesen Stellen auch eine größte Empfindlichkeit geschaffen, sondern es wird auch entsprechend der Differenzierungshöhe eine viel längere Schädigungsskala erzeugt. Höjer und Westin beobachteten, daß schon nach 5 Tagen vitamin-C-freier Nahrung die Odontoblasten verschwinden. Da es sich hierbei wohl weniger um eine spezifische Schädigung der Zähne handelt, sondern um eine allgemeine tiefgreifende Protoplasmaschädigung, die histologische Veränderungen nach sich zieht, läßt sich ermessen, wie groß die Schädigungen durch Vitamin-C-Mangel sind. Übrigens lassen sich diese Beobachtungen wahrscheinlich auch auf die Heilung von Knochenbrüchen übertragen, da hier die den Odontoblasten entsprechenden Osteoblasten eine Rolle spielen. Ferner kann man durch die Eigenheit der Zahnanlage, den embryonalen Zellcharakter bis zu einem relativ hohen Alter zu bewahren, jede Form der Beeinflussung in besonders präziser Weise verfolgen. Weiterhin zeigen die Zähne ganz eigene Verhältnisse, insofern als selbst den kleinsten Endgebieten, wie sie die Pulpa darstellt, jeder Kollateralkreislauf fehlt. Infolgedessen wirkt sich eine Schädigung in dem starren Gebäude der Pulpawanderung noch folgerichtiger aus, als in einem anderen Gebiete des Körpers, an dem die Einwirkung des Kollateralkreislaufes in Rechnung gestellt wer-

den muß. Letzten Endes ist noch zu bedenken, daß es sich bei den Zähnen um Gebilde handelt, von denen dauernd, auch während ungünstiger Ernährung, ein Höchstmaß von Funktionen verlangt wird. Somit ist es klar, daß der Vitamin-C-Mangel bei Zähnen eine verschärfte biologische und morphologische Ausdrucksform finden muß.

Um die Wirkung des fabrikmäßig hergestellten C-Vitamins auf gingivitische und stomatitische Affektionen zu untersuchen, habe ich in der Zeit vom 1. 1. 1936 bis 30. 5. 1936 50 einschlägige Fälle der hallenschen Universitäts-Zahn- und Kieferklinik untersucht und behandelt. Es handelte sich um 33 Gingivitiden und 17 Stomatitiden. Subjektiv machen die Gingivitiden und Stomatitiden insofern Erscheinungen, daß über zeitweilig auftretendes Brennen und Blutungen des Zahnfleisches geklagt wird. Objektiv fällt die starke Rötung der Schleimhaut auf; oft erscheint auch die Mundschleimhaut gequollen und weißlich getrübt. Auch die Salivation kann vermehrt sein.

Das Kardinalsymptom „Rubor" der Entzündung war in sämtlichen untersuchten Fällen vorhanden, während ich „Tumor" in 39 Fällen, „Dolor" in 32 Fällen und Blutungsneigung in 41 Fällen festgestellt habe. Nach Verabreichung von 1- Askorbinsäure konnte ich die Rötung der Zahnfleischschleimhaut in 41 Fällen bessern, bezw. beseitigen, während sich die Rötung in 9 Fällen unbeeinflußbar zeigte. Die Schmerzen konnte ich in 29 Fällen beseitigen, während sie in 4 Fällen bestehen blieben. Die Blutungsneigung trotzte in 2 Fällen jeglicher Behandlung, während sie in 39 Fällen nach der 1 — Askorbinsäure-Applikation verschwand. Auch die Schwellung klang unter C-Vitamindarreichung ab, blieb ab in 5 Fällen trotz nachhaltiger Dosierung bestehen.

Aus der beigefügten Tabelle geht die Geschwindigkeit der Wirkungsweise in jedem einzelnen Falle hervor.
Erklärung der Tabelle:

\+ = Besserung
++ = weitere Besserung
+++ = völlige Besserung
O = nicht beeinflußbar, refraktär
— = Verschlechterung
C = Cebion
Ca = Cantan
R = Redoxon
Z = Zahnstein entfernt

Übersicht der von mir behandelten Fälle.

Nr.	Diagnose		Rötung		Schwellung		Blutung		Schmerzen	Erfolg
1	Stomatitis catarrhalis	ja	+ 4,II C ++ 8,II C	ja	+ 4,II C			ja	+ 11,II C ++ 12,II C	60%
2	Gingivitis	ja	+ 12,II C +++ 25,II C	ja	+ 12,II C +++ 25,II C	ja	+ 12,II C +++ 25,II C	ja	+ 3,II C ++ 6,II C +++ 25,II C	100%
3	Gingivitis	ja	+ 4,II C +++ 14,II C	ja				ja	+ 4,II C +++ 6,II C	100%
4		ef	+ 2,II C +++ 5,II C	ja	+ 2,II C +++ 5,II C	ja	+++ 5,II C	ja	+++ 15,II C	100%
5	Gingivitis	ja	+ 3,II R ++ 11,II R	ja	+ 3,II R ++ 11,II R	ja	++ 11,II R	ja	+++ 11,II R	50%
6	Stomatitis	ja	0 16,II R	ja	0 16,II R	—		—		0%
7	Gingivitis	ja	+ 7,II R ++ 11,II R			ja	+ 7,II R +++ 12,II R	ja	+ 7,II R	100%
8	Gingivitis	ja	+ 2,II C +++ 8,II C	ja	+++ 8,II C	ja	+ 2,II C			100%

9	Gingivitis	ja	+++ 4,II Ca	ja	+++ 12,II Ca	ja	+++ 4,II Ca	ja	+++ 4,II Ca	100%
10	Gingivitis	ja	+ 3,II R +++ 16,II R	ja		ja	+++ 3,II R	ja	+ 3,II R	100%
11	Gingivitis	ja	+ 4,II R +++ 15,III R	ja		ja	+ – 15,III R			50%
12	Gingivitis	ja	+ Z	ja	+ Z	ja	+ 8,II C			50%
13	Gingivitis	ja	++ 4,III R +++ 9,III R	ja	++ 4,III R +++ 9,III R	ja	+ 4,III R +++ 9,III R	ja	+ 4,III R +++ 9,III R	100%
14	Gingivitis	ja	+ 12,II Ca +++ 22,III Ca	ja	+++ 22,III Ca					100%
15	Gingivitis	ja	++ 7,II Ca			ja	– – – 21,II Ca			100%
16	Stomatitis	ja	– – – 5,II R	ja	– – – 12,III R	ja	– – + 12,III R			100%
17	Stomatitis	ja	++ 14,IV Ca	ja	+ 14,IV Ca	ja	+ 4,II Ca + + + 14,IV Ca	ja	+ 4,II Ca nur vorübergehend ++ 14,IV Ca	

Nr.	Diagnose		Rötung		Schwellung		Blutung		Schmerzen	Erfolg
18	Gingivitis	ja	+++ 12.II Ca	ja	+++ 12.III Ca					100%
19	Gingivitis	ja	+ 15.IV Ca +++ 15.IV Ca	ja	+ 15.IV Ca			ja	+++ 15.IV Ca	70%
20	Stomatitis	ja	+ 6.III Ca ++ 30.IV Ca +++ 38.II–IV Ca	ja	+++ 38.II Ca	ja	+ 10.III Ca ++ 30.IV Ca +++ 38.II Ca			100%
21	Stomatitis	ja	+++ 6.III Ca			ja	+++ 6.III Ca			100%
22	Stomatitis	ja	0 20.III Ca			ja	0 20.III Ca	ja	0 20.III Ca	0%
23	Stomatitis	ja	+ 5.IV R ++ 12.III R ++ 20.III R			ja	+++ 5.IV R	ja	+++ 5.IV R	100%
24	Stomatitis	ja	0 32.III R	ja	+ 15.III R +++ 32.III R	ja	++ 15.III R +++ 32.III R	ja	++ 15.III R +++ 32.III R	70%
25	Gingivitis	ja	+ 6.III R +++ 12.II R	ja	+ 6.III R +++ 12.II R	ja	+++ 6.III R	ja	+++ 6.III R	100%

26	Gingivitis		ja	+++ 7,III R		ja	+++ 7,III R		ja	+++ 12,III R		ja	+++ 7,III R	100%
27	Gingivitis		ja	+ 7,II R +++ 12,III R		ja	+++ 12,III R		ja	+++ 7,II R		ja	+++ 7,II R	100%
28	Gingivitis		ja	+ 6,III R ++ 16,II R		ja	++ 6,III R		ja	+++ 6,III R				100%
29	Stomatitis	ja	ja	+ 4,IV R ++ 14,III R		ja	+ 4,IV R ++ 14,III R +++ 20,III R		ja	+++ 20,III R		ja	+ 4,IV R +++ 7,III R	80%
30	Stomatitis	ja	ja	+++ 6,IV R		ja	+++ 6,IV R		ja	+++ 6,IV R		ja	+++ 6,IV R	100%
31	Stomatitis		ja	++ 9,IV R +++ 19,IV R		ja	++ 9,IV R +++ 19,IV R					ja	+ 5,IV R +++ 9,IV R	100%
32	Gingivitis		ja	+ 6,III R +++ 14,III R		ja	+ 6,III R +++ 14,III R		ja	+++ 6,III R				100%
33	Stomatitis		ja	++ 14,III R		ja	++ 14,III R		ja	++ 14,III R				50%
34	Stomatitis		ja	+ 8,IV R ++ 17,IV R		ja	+ 8,IV R ++ 17,IV R		ja	++ 17,IV R		ja	+++ 17,IV R	50%

Nr.	Diagnose		Rötung		Schwellung		Blutung		Schmerzen	Erfolg
35	Gingivitis	ja	+++ 6,II R	ja	+++ 6,II R	ja	+++ 6,II R	ja	+++ 6,II R	100%
36	Gingivitis	ja	+ 12,III Ca	ja	+ 12,III Ca	ja	++ 12,III Ca	ja	++ 12,III Ca	50%
37	Stomatitis	ja	+ 6,IV R +++ 17,IV R	ja	+ 6,IV R +++ 17,IV R	ja	+ 6,IV R +++ 17,IV R	ja	+ 6,IV R +++ 17,IV R	80%
38	Gingivitis	ja	+++ 22,IV R	ja	+++ 22,IV R	ja	+ 8,IV R ++ 22,IV R			100%
39	Gingivitis	ja	+ 8,IV R ++ 15,IV R +++ 18,IV R			ja	+++ 8, IV R	ja	+++ 15,IV R	100%
40	Stomatitis	ja	++ 7,IV R	ja	0 7,IV R	ja	++ 7,IV R	ja	++ 7,IV R	50%
41	Gingivitis	ja	0 7,IV R	ja	0 7,IV R	ja	0 7,IV R			0%
42	Gingivitis	ja	+ 14,II R +++ 28,II R			ja	+ 14,II R +++ 28,II R			100%

43	Gingivitis		ja	+ 10,II R – 20,II R	ja	+ 10,II R – 20,II R	ja	+ 10,II R – 20,II R	ja	+ 10,II R – 20,II R	50%
44	Stomatitis		ja	+ 9,III R	ja	0 30,IV R		0 30,IV R	ja	0 30,IV R	0%
45	Gingivitis		ja	+++ 6,IV R			ja	+++ 6,IV R		+++ 6,IV R	100%
46	Gingivitis		ja	+++ 6,IV R	ja	0 6,IV R		+++ 6,IV R	ja		70%
47	Gingivitis		ja	+++ 7,IV R	ja	+++ 7,IV R	ja	+++ 7,IV R	ja	+++ 7,IV R	100%
48	Gingivitis		ja	++ 6,IV R +++ 11,IV R	ja	++ 6,IV R +++ 11,IV R	ja	+++ 6,IV R			100%
49	Gingivitis	ja	ja	+ 6,IV R			ja	++ 3,IV R +++ 6,IV R	ja	+ 6,IV R ++ 9,IV R	60%
50	Gingivitis		ja	+ 4,IV R ++ 7,IV R +++ 10,IV R			ja	+++ 4,IV R	ja	++ 4,IV R +++ 7,IV R	100%

Die römische Ziffer vor der Fabrikbezeichnung der l-Askorbinsäure gibt die Zahl der applizierten Tabletten p. d. an, die arabische Ziffer die Dauer der Applikation in Tagen.

Es ist also zu erkennen, daß ich nach Verabreichung von C-Vitamin eine völlige Beseitigung sämtlicher Beschwerden in 30 Fällen erreichte, daß sich 5 Fälle völlig refraktär verhielten, während ich in 15 Fällen eine teilweise Besserung der Beschwerden erzielen konnte. Der Fall 17, der nur vorübergehend eine Besserung zeigte, möchte ich zu den refraktären Fällen zählen, weil die Remissionen trotz regelmäßiger Vitamin-C Darreichung für eine nichtskorbutische Ätiologie sprechen.

Immerhin zeigt die relativ große Beeinflußbarkeit: 90 % und die große Anzahl der geheilten Fälle, wie groß die Anzahl der skorbutoiden Munderkrankungen ist und wie segensreich sich eine im entscheidenden Augenblick einsetzende Vitamindarreichung auswirken kann.

Aus technischen Gründen ist es nur nicht möglich, sämtliche von mir untersuchten Fälle im Rahmen dieser Arbeit niederzulegen, sodaß ich mich auf die Anführung einiger charakteristischer Fälle meiner Casuistik beschränken muß.

Fall 1.: Elsbeth H.

Am 20. 4. 1936 suchte uns die 19 jährige Patientin auf, weil sie in der Nahrungsaufnahme durch starke Schmerzen und anschließende Blutungen behindert war. Der Befund ergab, daß die gesamte Mundschleimhaut entzündlich gerötet und aufgelockert war, und auf Berührung blutete. Diese Beschwerden und besonders die starke Hypertrophie des Zahnfleisches im Frontzahngebiet waren von der Patientin vor 10 Tagen bemerkt worden. Die Patientin befand sich im 8. Monat der Gravidität, sodaß die Diagnose auf Stomatitis hypertrophicans gravidarum gestellt erschien. Schon nach 6 tägiger Redoxonapplikation (1 Tabletten p. d.) war ein Rückgang der entzündlichen und hypertrophischen Erscheinungen nicht mehr zu leugnen. Besonders die Schmerzen waren soweit beseitigt, daß die Nahrungsaufnahme nahezu ungehindert vonstatten gehen konnte. Besonders in Anbetracht ihres Zustandes und da sie nun wieder feste Nahrung aufnehmen konnte, war die Patientin über die Besserung „sehr beglückt". Nach weiterer 12 tägiger Redoxon-Applikation waren sowohl die subjektiven wie auch die objektiven Beschwerden so gut wie geschwunden.

Fall 2: Karl N. lfd. Nr. 31.

Der 54 jährige Patient, der von Beruf landwirtschaftlicher Verwalter ist, suchte uns am 1. 4. 1936 auf, weil eine seit 15 Jahren bestehende Entzündung der Mundschleimhaut seit einigen Monaten

besonders stark und schmerzhaft aufgetreten war. Der Befund ergab eine weitgehende Auflockerung und Rötung der Mundschleimhaut mit teilweiser Lockerung der Zähne. Diagnose: Stomatitis catarrhalis. Auch hier applizierte ich 5 Tage lang tägl. 4 Tabletten Redoxon. Während nach dieser Zeit objektiv keine Besserung eingetreten war, hatten doch die Schmerzen sehr nachgelassen. Nach weiteren 5 Tagen waren jedoch Rötung und Schwellung auch zurückgegangen und die Schmerzen hatten in einem Maße nachgelassen, daß die Aufnahme auch härterer Nahrung möglich war. Die zu Anfang bestehende Lockerung der Zähne ging in diesen Tagen auch zurück. In den darauf folgenden 10 Tagen applizierte ich weiterhin die gleiche Dosis Redoxon und am Ende dieser Zeit war die Stomatitis so gut wie beseitigt.

Fall 3; lfd. Nr. 17.

Ich möchte jetzt zur Beschreibung eines Falles übergehen, bei dem ich trotz langdauernder Cantanapplikation nur eine vorübergehende Besserung erzielen konnte. Es handelte sich um die 36-jährige Marie M., die seit einem Jahr an Gingivitis, besonders im Unterkiefer, litt. Die dabei auftretenden Schmerzen sind außerordentlich heftig, anhaltend und nach Ohren und Augen hin ausstrahlend. Schon bei leichtester Berührung traten Blutungen auf. Vom 4. 2. bis zum 1. 3. wurden regelmäßig 3 oder 4 Tabletten Cantan p. d. verordnet. Nach 8 Tagen trat eine gewisse leichte Besserung der subjektiven und objektiven Beschwerden ein, aber schon wenige Tage darauf begannen Blutungen, Schmerzen und Entzündungen von neuem auszubrechen und erwiesen sich von nun an jeder Behandlung unzugänglich.

Zusammenfassung:

Zur Beseitigung einer gewissen Form der Gingivitiden und Stomatiden ist Vitamin C in der Diät unbedingt erforderlich. Ein Zusatz von Orangen- und Zitronensaft, wie auch 1— Askorbinsäurepräparaten zu einer sonst die Gingivitis nicht beeinflussenden Diät beseitigt sie. Es ist anzunehmen, daß die Zahnfleischentzündungen mit mangelhafter Zirkulation beginnen, die infolge der Mangeldiät auftreten. Auf Grund von Arbeiten verschiedener Forscher ist bei Vitamin-C-Mangel eine Verstopfung und ungenügende Regeneration der Kapillaren festgestellt worden. In einem derartig affizierten Gewebe tritt leicht Oedembildung und Infektion ein. Durch Zufuhr von C-Vitamin in genügender Menge kann das krankhafte Gewebe wiederhergestellt werden.

Literaturverzeichnis.

Grunke u. Otto: Die klinische Bedeutung des Vitamin-C. („Med. Klinik" 1936, Nr. 2).

Port-Euler: Lehrbuch der Zahnheilkunde.

Kraus-Brugsch: Spezielle Pathologie und Therapie innerer Krankheiten (Band 9), und Brugsch: „Med. Klinik" 1934 Nr. 48.

Schneider und Wittmann: Blutserum, Bluteiweißkörper und Vitamin C. („Klin. Wschr." 1935, Nr. 41).

Ernst Sedlacek: Stillung kapillarer Blutungen durch Cebion. („Med. Klinik" 1935, Nr. 26).

Böger und Schröder: Blutstillende Wirkung der l — Askorbinsäure. („Klin. Wschr." 1934, Nr. 23).

E.-E. Bauke: Therapeutische Anwendung von C-Vitaminen.

— Theorie und Praxis in der Medizin: Vitamin C und rotes Blutbild.

Prof. Euler: Beiträge zur Kenntnis und Wirkung des Vitamins C.

Stepp und Schröder: Darreichungsform von Vitamin C. („Klin. Wschr." 1935, Nr. 5).

Mahlo: Schicksal des Vitamins C im Verdauungskanal. („Dtsch. Med. Wschr." 1936, Nr. 3).

Poulsson: Feststellung und klinische Anzeichen präskorbutischer Zustände. („Med. Welt" 1934, Nr. 15).

Otto Kauke: Antiskorbutische Wirksamkeit des C-Vitamins.

Theo Holsen: Tierexperimentelle Untersuchungen über Verabreichung von Vitaminpräparaten.

Walter Nissen: Avitaminosen und Mundschleimhaut.

Lise Illig: Skorbut und ähnliche Erkrankungen.

Isaak Assa: Avitaminosen und Zahnkrankheiten.

Hans Kreitmair: Beiträge zur Pharmakologie der Askorbinsäure (Vitamin-C).

Lebenslauf.

Am 28. Juli 1911 wurde ich als Sohn des Kaufmanns Aug. Leifheit in Halle/S. geboren und evangelisch getauft. Nach dem Besuch einer Oberrealschule legte ich Ostern 1932 das Abiturientenexamen an den Franckeschen Stiftungen ab. Zum Studium der Zahnheilkunde, dem ich mich zuwandte, benötigte ich die Lateinreife für O. II., die ich im Herbst 1932 erwarb. Nach 4 Semestern Studium bestand ich Ostern 1934 die zahnärztliche Vorprüfung mit „gut" und nach weiteren 3 Semestern am 12. November 1935 das Staatsexamen ebenfalls mit „gut". Seit dieser Zeit bin ich als Volontärassistent an der halleschen Universitäts-Zahn- und Kieferklinik tätig.

Zum Schluß möchte ich Herrn Dozent Oberarzt Dr. Grunke für die gütige Überlassung des Themas meinen herzlichsten Dank aussprechen.